

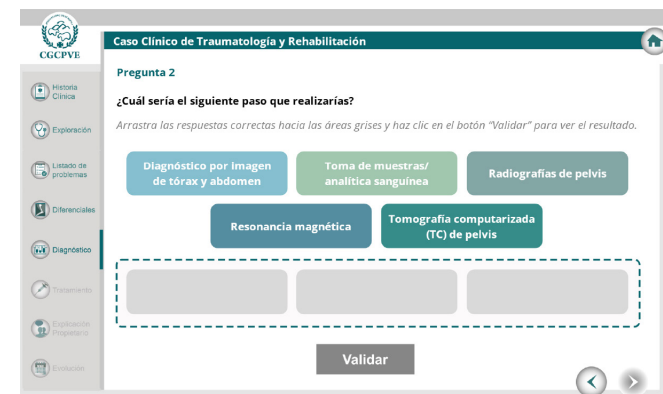
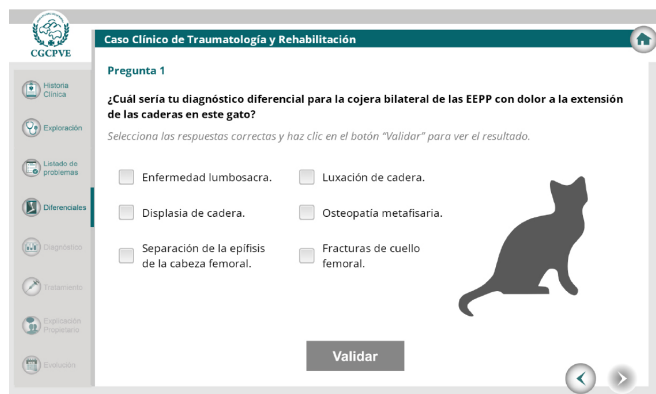
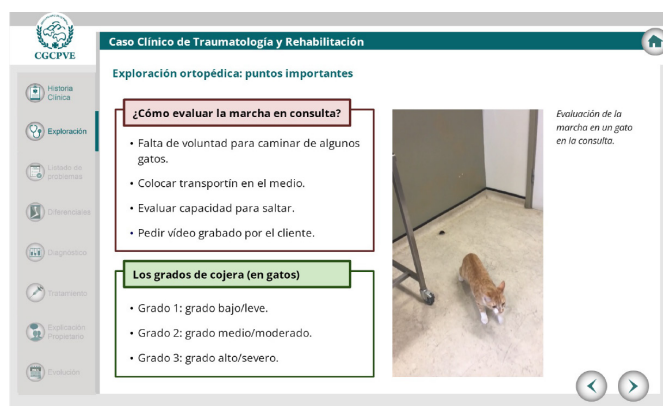

CASOS CLÍNICOS ONLINE



Nuevo caso clínico de pequeños animales en la plataforma de formación online de la Organización Colegial Veterinaria-OCV

Sydney, gato europeo, macho castrado de 1,5 años se presenta en el hospital tras observar los tutores su debilidad del tercio posterior e imposibilidad de saltar.

- ¿Qué evaluar en la marcha? Observa diferentes vídeos aportados por la autora
- ¿Cuál sería tu diagnóstico diferencial para la cojera bilateral de las EEPP con dolor a la extensión de las caderas en este gato?
- ¿Qué pruebas harías para llegar al diagnóstico? ¿Y en el tratamiento?



Responde a estas y otras muchas preguntas mientras acompañas en el caso a María Pilar Lafuente, experta en traumatología y medicina deportiva.
Disponible en enero 2025

AUTORA

María Pilar Lafuente

- Licenciada en Veterinaria por la Universidad de Zaragoza en 1998.
- Doctora en Veterinaria por la Universidad Autónoma de Barcelona en 2004.
- Diplomada Americana y Europea en Cirugía de Pequeños Animales en 2009 (DACVS-SA, DECVS).
- Diplomada Americana en Medicina Deportiva y Rehabilitación Veterinaria en 2014 (DACVSMR).
- PDI en Universidad Internacional de La Rioja, consultora en VET-CT y freelance en cirugía y medicina deportiva y rehabilitación.

